

એસફીક્સીયા – Asphyxia

- S. K. Choudhary

મીકેનીકલ, પર્યાવરણ કે ઝેર સંદર્ભમાં કોઈપણ કારણોસર શ્વાસોચ્છવાસમાં થતાં અવરોધને એસફીક્સીયા **Asphyxia** તરીકે વર્ણવામાં આવે છે.

મીકેનીકલ એસફીક્સીયા

ઉદાહરણો :-

કોઈ બાહ્ય અવરોધની મદદથી શરીરમાં શ્વાસના વહનને કૃત્રિમ રીતે અટકાવી દેવામાં આવે ત્યારે તેને કૃત્રિમ શ્વાસ-અવરોધ કહે છે.

(એ) ડોક ઉપર બાહ્ય દબાણ દ્વારા –ફાંસી અને ગુંગળામણ દ્વારા.

(બી) નાક અને મોં બંધ કરીને શ્વાસ અટકાવી દેવો.

(સી) શ્વસનનળીને ડુયો મારીને શ્વસનમાં અવરોધ પેદા કરવો.

(ડી) છાતી ઉપર દબાણ આપીને શ્વસન પ્રક્રિયાને અટકાવવી-માનસિક આઘાતજન્ય શ્વસન અવરોધ.

(ઇ) પ્રવાહી ઘુસી જવાથી શ્વસનમાર્ગમાં અવરોધ

મીકેનીકલ એસફીક્સીયા ના મુખ્ય પ્રકારમાં નીચે મુજબની ઘટનાઓનો સમાવેશ કરવામાં આવે છે.

૧. હેંગીંગ - Hanging

૨. સ્ટ્રેન્ગ્યુલેશન - Strangulation

૩. સફોકેશન - Suffocation

૪. ડ્રાઉનીંગ - Drowning

જે પૈકી સફોકેશનમાં નીચે મુજબના પ્રકારનો સમાવેશ કરવામાં આવે છે.

(એ) ગેંગીંગ- Hanging - ડુયો દેવો

(બી) ઓવરલેઇંગ- Overlaying- ઉપર પડવું

(સી) સ્મુથરીંગ-Smothering –ગુંગળાવવું – બાહ્ય રીતે ટૂંપો દેવો

(ડ) ચોકીંગ- Choking- ગુંગળાવવું

(ઇ) ટ્રોમેટીક એસફીક્સીયા - Traumatic Asphyxia

(એફ) બર્કીંગ- Burking

ફાંસી (Hanging):-

ફાંસીએ શ્વસન અવરોધનો એક એવો પ્રકાર છે, જેમાં ડોકની ફરતે દોરી, દોરડાની મદદથી લટકાવી દેવામાં આવે છે, તેમાં શરીરનું વજન શ્વસનને અવરોધમાં મદદ કરે છે.

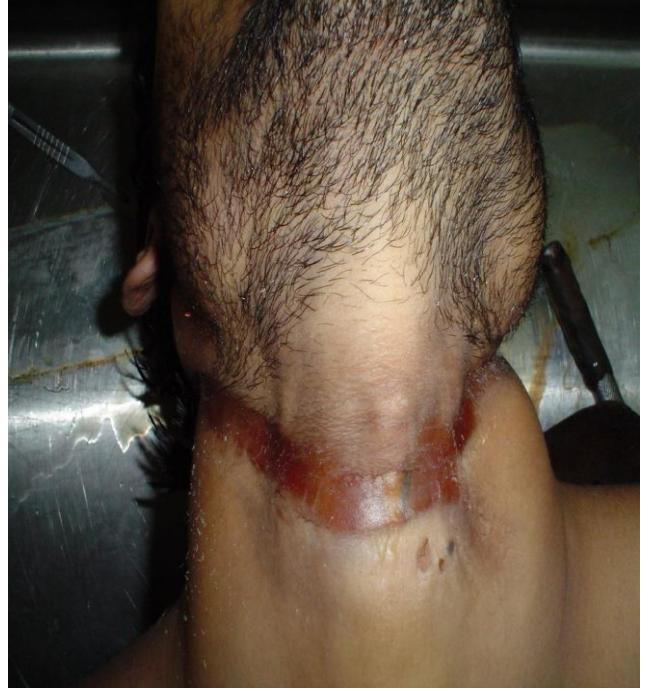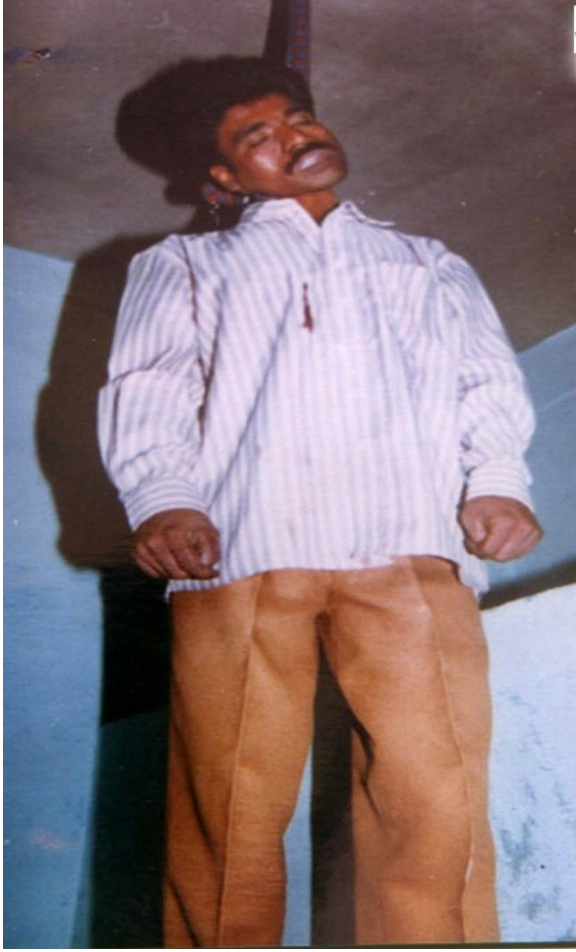
ફાંસી દ્વારા અપાતા મોતનાં કારણો :-

૧. શ્વસન અવરોધ શ્વાસ નળીને બંધ કરવા માટે પંદર કિલોનું વજન પુરતું છે.

૨. મગજ તરફ જતી (સેરિબ્રસ) નળી ઉપર દબાણ દ્વારા તેમાં ડોકના ભાગની નસ ઉપર ફક્ત બે કિલો વજન આવતાં તે બંધ થઈ શકે છે.

૩. મગજમાં ફક્ત પુરવઠાનો અભાવ-ચારથી પાંચ કિલો વજનથી મગજને પહોંચાડતી નસો અને વીસ કિલો ગ્રામ વજનથી કરોડરજ્જુને લોહી પહોંચાડતી નસો બંધ થઈ શકે છે.

૪. કરોડના મણકામાં ફેકચર અથવા સાંધો ખસી જવો - ખાસ કરીને ન્યાયિક પ્રક્રિયામાં (ગુનેગારને) ફાંસી સમયે ડોકના બે ત્રણ કે ચાર મણકામાં સખત લજા પહોંચાડવામાં આવે છે.



Features	મરણ પહેલાની ફાંસી	મરણ પામ્યા બાદ (દેખાવ પૂરતી) ફાંસી
ગાંઠ	Usually simple, single ,slip type	એક કરતાં વધુ બેવડી કે ઉંઘી ગાંઠ
Ecchymosis	નિશાન જોવા મળે છે.	નિશાન દેખાતાં નથી.
પોસ્ટ મોર્ટમના ડાઘ	દોરડાની ઉપર તેમજ નીચે, બંને બાજુ ડાઘ જોઈ શકાય છે.	ઉપરની બાજુ ડાઘ જોઈ શકાતા નથી.
Parchmentization	બદામી રંગ ચોખ્ખો દેખાય છે.	ફીક્કો અને ઝાંખો દેખાય છે.
Cynosis	ઘટ્ટ રંગનું	જોઈ શકાતું નથી.
ચહેરો	લોહી બાઝી ગયેલ દેખાય છે અને આંખના	આ પ્રમાણે હોતું નથી.

	ડોળા બહાર આવી ગેલા હોય છે.	
જીભ	બહાર આવી ગયેલી હોય છે.	આ પ્રમાણે હોતું નથી.
લાળ ઝરવી	દેખાય છે.	આ પ્રમાણે હોતું નથી.
સંજોગો આધારિત પુરાવા	<ul style="list-style-type: none"> - આપઘાતની ચિઠ્ઠી - દરવાજો અંદરથી લોક કરેલો હોય છે - પોતે શરીર ઉપર જાતે ઇજાઓ કરેલી જણાય છે. - ઝેર પીધેલું હોઈ શકે. - મૃત્યુ પહેલાં ઝપાઝપીનાં નિશાન હોતાં નથી. - આજુબાજુ કોઈ ચીજવસ્તુ પડેલી મળી આવે છે. 	આ પ્રમાણે હોતું નથી.
બાંધલો હુક કે સળિયો	ત્યાં સુધી પહોંચી શકાય છે.	ત્યાં સુધી પહોંચી શકાતું નથી.
મોતની રીત	સામાન્ય પણે આત્મ હત્યા	બીજા દ્વારા માનવવધ થયેલો હોય.
Vital reaction	હાજર	જણાતું નથી.

સ્ટ્રેન્ગ્યુલેશન - Strangulation ગળે ટૂંપો :-

સ્ટ્રેન્ગ્યુલેશનએ મીકેનીકલ એસફીક્સીયાનું ઉદાહરણ છે. જેમાં શરીરને લટકાવ્યા સિવાય ફાંસાથીગળા ઉપર દબાણ કરવામાં આવે છે.

સ્ટ્રેન્ગ્યુલેશન એટલે શરીરના વજન સિવાય એટલે કે શરીરને લટકાવ્યા સિવાય હાથ વડે અથવા દોરડા વડે અથવા અન્ય કોઈ સાધન વસ્તુ વડે બાહ્ય રીતે ગળા ઉપર દબાણ આપવાની ઘટનાને સ્ટ્રેન્ગ્યુલેશન કહેવામાં આવે છે. જે એસફીક્સીયાનો પ્રકાર છે.

સ્ટ્રેન્ગ્યુલેશન :-

(૧) મેન્યુઅલ સ્ટ્રેન્ગ્યુલેશન અથવા થ્રોટલીંગ – હાથ વડે

(૨) લિગેચર સ્ટ્રેન્ગ્યુલેશન – દોરડા વડે

(૧) મેન્યુઅલ સ્ટ્રેન્ગ્યુલેશન- થ્રોટલીંગ –Throttling ગળેપચીથી મૃત્યુ

ગળા ઉપર હાથ, હાથની આંગળીઓ, હથેળી વડે દબાવવામાં કે દબાણ આપવામાં આવે છે. આ ઘટનાને કારણે એસફીક્સીયા શ્વાસોચ્છવાસ રૂંધાવાતા વ્યક્તિનું મૃત્યુ નીપજે છે. જેને મેન્યુઅલ સ્ટ્રેન્ગ્યુલેશન અથવા ગળાપેચીથી મોત તરીકે ઓળખવામાં આવે છે. જેને થ્રોટલીંગ તરીકે પણ ઓળખવામાં આવે છે.

સામાન્ય રીતે વ્યક્તિ અજાણ હોય તે સ્થિતિમાં અચાનક એકાએક તેના ઉપર મોઢાના આગળના ભાગેથી મેન્યુઅલ સ્ટ્રેન્ગ્યુલેશન- થ્રોટલીંગ કરવામાં આવે છે. થ્રોટલીંગની ઘટના સામાન્ય રીતે મનુષ્યવધની ઘટના છે. આ ઉપરાંત શેરી ઝગડાઓમાં ગળું દબાવી દેવાની કે ગળું પકડી લેવાની ઘટના પણ જોવા મળે છે. લૂંટના પ્રયાસમાં તેમજ જાતિય ગુનાઓ સંબંધીત થતા ખૂનની ઘટના પણ આ પ્રકારે જોવા મળે છે. થ્રોટલીંગ કે મેન્યુઅલ સ્ટ્રેન્ગ્યુલેશન ક્યારેક જ સ્ત્રી દ્વારા કરવામાં(બાળક સિવાય) આવે છે.

- દબાણ આપવાને લીધે ડોકની અંદરના ભાગોમાં ઇજા થાય છે તેમજ EXTRAVASATION.
- પુખ્ત વ્યક્તિઓના HYOID હાડકામાં તિરાડ પડે છે.



થ્રોટલીંગની ઘટનામાં પોસ્ટમોર્ટમ દરમ્યાન જોવા મળતી બાહ્ય નિશાનીઓ

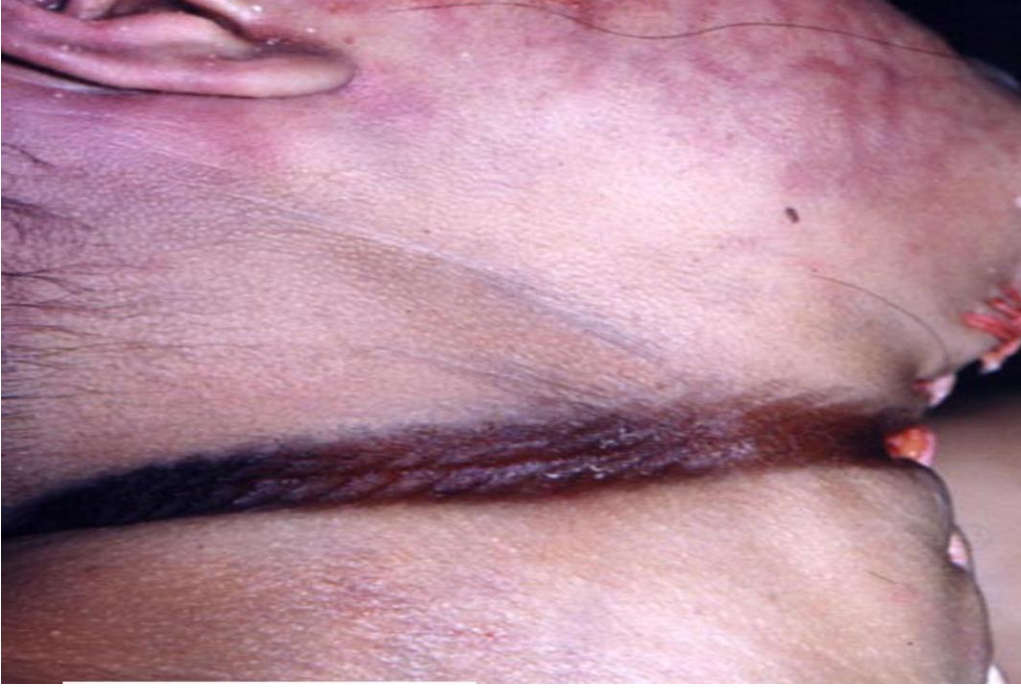ભોગ બનનારના ગળા ઉપર દબાવનાર વ્યક્તિની આંગળીઓના ટેરવાની તેમજ અંગૂઠાની નિશાનીઓના નાના-નાના ચકામાં તેમજ ઝપાઝપીના સંજોગોમાં નખ વાગ્યાના તેમજ સંઘર્ષના ઘસરકાના નિશાન જોવા મળે છે. થ્રોટલીંગ માટે એક હાથ કે બંને હાથ કે કોઈ આંગળી કે અંગૂઠા વડે ગળા ઉપર દબાણ આપ્યું છે. તે મુજબ આંગળાના ટેરવાના ચકામાના તેમજ નખ વાગ્યાના લિસોટા ઘસરકાના નિશાન ગળા ઉપર જોવા મળે છે. લોહીના આછા ઝામાના નિશાન પણ જોવા મળે છે.

(૨) લિગેચર સ્ટ્રેન્ગ્યુલેશન Ligature Strangulation દોરડા વડે

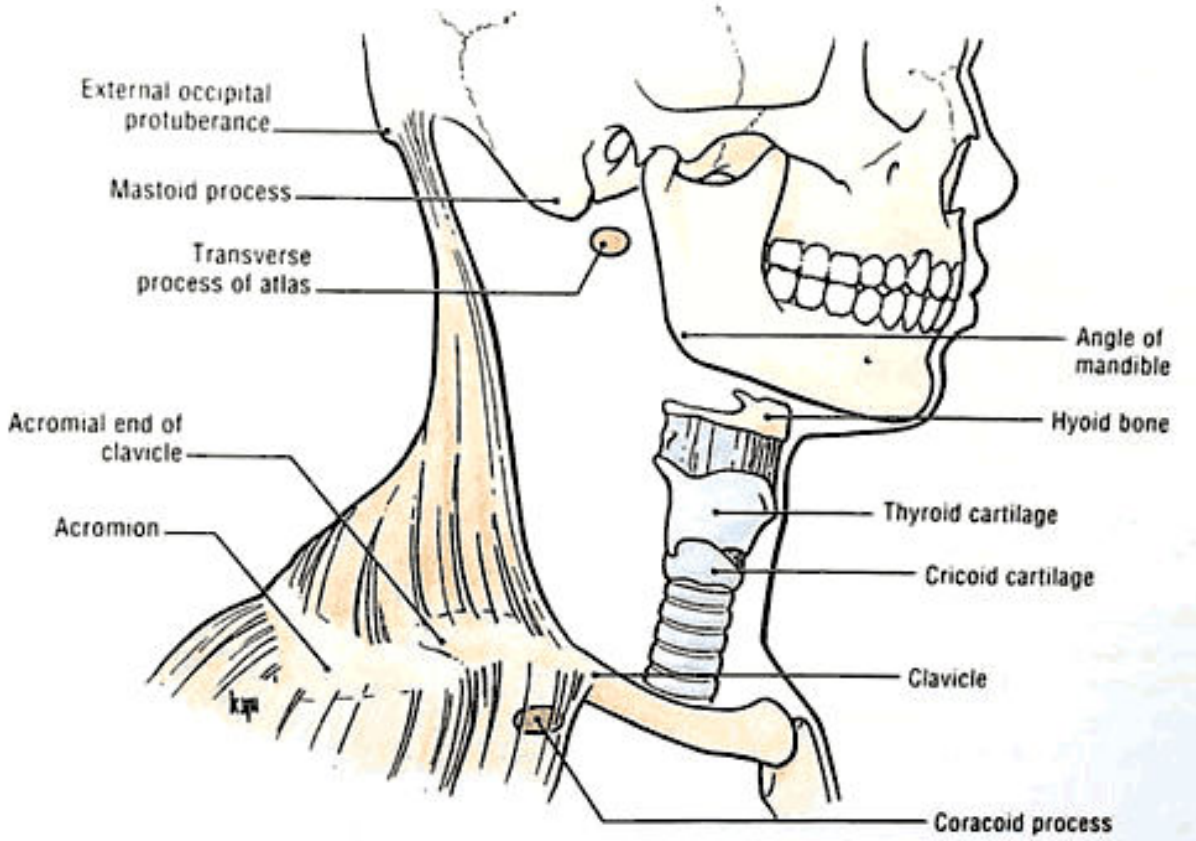
ગળા ઉપર દોરી, દોરડું કે કપડું વિગેરે વિંટાળીને દબાણ લાવવાની ઘટનાથી શરીરને લટકાવ્યા સિવાય ઘાતર રીતે શ્વાસોચ્છવાસ રૂંધવામાં આવે છે. જેથી થતાં મૃત્યુને એક્સીડીક્સીયલ મૃત્યુ તરીકે ઓળખવામાં આવે છે. જેને લિગેચર સ્ટ્રેન્ગ્યુલેશન કહેવામાં આવે છે.

દોરી, દોરડું, પટ્ટો, વાયર, નાયલોનની દોરી, કુપટ્ટો, મરડાય તેવી રબ્બરની પાઇપ, લાકડી, લાકડાનું પાટીયું વિગેરે વસ્તુઓનો ઉપયોગ લિગેચર સ્ટ્રેન્ગ્યુલેશન થતો હોવાનું જોવા મળે છે.

સામાન્ય રીતે દોરી કે દોરડું જે કાંઈ વાપરવામાં આવે તે ટ્રાન્સવર્સ રીતે વિંટાળવામાં આવે છે. ફાંસાનો એક અથવા ઘણા બધાં આંટા વિંટાળવામાં આવે છે. અને જે થાઇરોઇડ કાર્ટીલેજની નીચેના ભાગે



વિંટાળાય છે. સામાન્ય રીતે વ્યક્તિ અજાણ હોય તેમ એકાએક ઘટના આકર લે છે.



લિગેચર સુદ્રેન્ગ્યુલેશનના બનાવમાં પોસ્ટમોર્ટમ દરમ્યાન જોવા મળતા બાહ્ય ચિન્હો :-

- સીધો લીગેચર માર્ક -Transverse Ligature Mark
- સળંગ લીગેચર માર્ક
- એક થી વધારે લીગેચર માર્ક – Mixed Ligature Marks

- થાઇરોઇડ કાર્ટીલેઝ ઉપર તથા તેની નીચે લીગેચર માર્ક જોવા મળે છે.
- લીગેચર માર્કની કિનારી ઉપર એબ્રેસન (ઉઝરડા) અને
- કન્ટ્ર્યુઝન (ચકામા) જોવા મળે છે.
- મોઢું, નાક અને કાનમાંથી લોહી પડતું જોવા મળે છે.
- મોઢામાંથી લાળ નીકળતી જોવા ન મળે.

ગળાફાંસો અને ગળુ દબાવવું અ બે વચ્ચેનો તફાવત.

અ.નં.	લક્ષણ	હેન્ગીંગ (ફાંસી)	દોરડાથી ગળુ ભીંસવું.
૧	દોરડાનું નિશાન	હેન્ગીંગ- તેમાં નિશાન ત્રાંસુ હોય છે, અને ગળાની આસપાસ સંપૂર્ણપણે જોઈ શકાતું નથી. તેમજ જડબુ અને સ્વરપેટીની વચ્ચે જોવા મળે છે. તેનો પાયો ફીકાશ પડતો, સખત અને પાર્યમેન્ટ જેવો હોય છે	નિશાન આડુ હોય છે અને ગળાની આસપાસ પુરેપુરું દેખાય છે. તેનું સ્થાન થાયરોઇડના હાડકા પાસે હોય છે. પાયો લાલાશ પડતો અને હલકો હોય છે.
૨	ઉઝરડા અને ecchymoses:	દોરડાનું નિશાન જ્વલ્લેજ જોવા મળે છે.	સામાન્યપણે દોરડાનાં નિશાન દેખાય છે.
૩	નિશાન	ક્યારેક ગળાની આસપાસ દેખાય છે.	ગળાની આસપાસ નિશાન અચુક હોય જ છે.
૪	ગળુ	ખેંચાઈને લાંબુ થઈ જાય છે.	ખેંચાતું કે લાંબુ થતું નથી.
૫ .	ચામડી નીચેની માંસપોશીઓ	નિશાનની નીચેના ભાગમાં સફેદ સખત અને ચળકતી જોવા મળે છે.	Ecchymosed under the mark.
૬	Hyoid bone:	હાડકુ તૂટેલું જણાય છે.	આ હાડકુ લગભગ તૂટેલું હોતું નથી.
૭	થાયરોઇડ હાડકું	સામાન્યપણે ફેક્યર થયેલ હોતું નથી.	આ હાડકુ તૂટેલું હોય છે.
૮	સ્વરપેટી અને શ્વાસનળી	ભાગ્યે જ ફેક્યર હોય છે.	ફેક્યર થવાની શક્યતા છે.
૯	Emphysematous bullae:	ફેફસાની સપાટી ઉપર જોઈ શકાતું નથી.	ફેફસાની સપાટી ઉપર સામાન્યપણે જોવા મળે છે.
૧૦	મસ્તિસ્ક ધમની	ઇજા થયેલી હોઈ શકે	ભાગ્યે જ ઇજા થાય છે.

૧૧	ચહેરો	Usually pale and petechiae are not common.	Congested, livid and marked with petechiae.
૧૨	શ્વાસ રૂંધાવાની નિશાન	બાહ્ય નિશાનીઓ ઓછી.	બાહ્ય નિશાનીઓ સ્પષ્ટપણે દેખાય છે.
૧૩	જીભ	જીભમાં સોજો કે જીભ બહાર નીકળેલી હોય એવું ઓછું બને.	સોજો અને જીભ બહાર નીકળેલી જોવા મળે છે.
૧૪	લાળ	મોઢામાંથી બહાર આવે છે.	લાળ બહાર નીકળતી નથી.
૧૫	રક્તસ્રાવ	નાક, મોઢું કે કાનમાંથી રક્તસ્રાવ થતો નથી.	નાક, મોઢું કે કાનમાંથી રક્તસ્રાવ જોવા મળે છે.
૧૬	મળમૂત્રનો અનાયાસે ત્યાગ	મળ અને મૂત્રનો ત્યાગ જ્વલ્લે જ થાય છે.	મળ અને મૂત્રનો ત્યાગ સામાન્યપણે થાય છે.
૧૭	વીર્યસ્રાવ	સામાન્યપણે જોવા મળે છે.	જ્વલ્લે જ જોવા મળે છે.

સફોકેશન :- ગુંગળામણ

સફોકેશન એ મીકેનીકલ એક્સીફીક્સીયાનો પ્રકાર છે.

શ્વાસનળી ઉપર સીધા દબાણ વગર જેમ કે ગળું દબાવ્યા સિવાય કે પાણીમાં ડૂબવા સિવાયના સંજોગોમાં ઘાતક રીતે હવાને ફેફસાંમાં જતી રોકવાની બાબતને સફોકેશન ગુંગળામણ તરીકે ઓળખવામાં આવે છે.

સફોકેશન :- પરિબળો :-

૧. બાહ્ય રીતે – External means
૨. આંતરિક રીતે –Internal means
૩. પર્યાવરણના કારણે – Environmental causes

૧. બાહ્ય રીતે :-

- બાહ્ય રીતે મોં અને નાક(નસકોરા)બંધ કરીને દા.ત. સ્મુથરીંગ,
- ઓવર લેઇંગ અથવા છાતી અથવા પેટ ઉપર દબાણ આપીને સફોકેશન દા.ત. ટ્રોમેટિક એક્સીફીક્સીયા

૨. આંતરિક રીતે :-

સુંવાળું કપડું અથવા કાગળ વિગેરે (Gottis)ગ્લોટીસ કંઠસ્થાનનો ભાગ અથવા મોઢામાં આંતરિક રીતે દાખલ કરીને સફોકેશન દા.ત. ગેગીંગ અથવા ખોરાકના ટુકડા કે અન્ય કોઈ ફોરેન બોડી, શ્વાસનમાર્ગમાં ભરાઈ જતાં ફસાઈ જતાં સફોકેશન દા.તા. ચોકીંગ

૩. પર્યાવરણના કારણે :-

વાતાવરણમાં ઓક્સીજનનું પ્રમાણ ઘટી જવાના કારણે શ્વાસમાં ઓક્સીજનનું પ્રમાણ અપૂરતું મળવાથી થતી મૃત્યુની ઘટના સફોકેશન તરીકે ઓળખાય છે. સામાન્ય રીતે ઉંચાઈએ આવેલા સ્થાનો જેવા કે, પર્વત વિગેરે

ઉપર અથવા ખરાબ વાતાવરણમાં રહેવાથી સફોકેશન-મૃત્યુની ઘટના બને છે.

૧. સ્મુથરીંગ
૨. ચોકીંગ
૩. ગેર્ગીંગ
૪. ઓવર લેઇંગ
૫. ટ્રોમેટીક એક્સીડીક્સીયા
૬. શ્વાસમાં ન લઇ શકાય તેવા (ઝેરી) હાનીકર્તા વાયુઓના કારણે

(૧) સ્મુથરીંગ

કોઇપણ પ્રકારમાં અને ના દબાણથી બંધ થવાથી શ્વાસોચ્છવાસ રૂંધવાની ઘટનાને સ્મુથરીંગ કહેવામાં આવે છે. સ્મુથરીંગની ઘટનામાં મીકેનીકલ ઓક્લુઝન(Occlusion)ના કારણે મૃત્યુ નીપજે છે. મૃત્યુ નિપજાવવા માટે કાપડ, ઓશીકું કે હાથનો ઉપયોગ કરવામાં આવે છે. જેને મોં અને નાક ઉપર બાહ્ય રીતે દબાણથી દબાવવાથી આવતાં શ્વાસ રૂંધાતા એક્સીડીક્સીયા થતાં મૃત્યુ પામી શકે છે. આ ઉપરાંત ઘણી વખત કાપડ, પેપર, માટી, રેતી, કાદવ, લોટ વિગેરે જેવા સ્મુથરીંગની ઘટના થતી જોવા મળે છે.

મુખ્યત્વે નાના બાળકો નવજાત અને એકલવાયા રહેતાં પ્રોઢો આ ઘટનાનો ભોગ બને છે.

સ્મુથરીંગની આત્મહત્યાની ઘટના :-

ભોગ બનનાર વ્યક્તિ જ્યારે આલ્કોહોલ કે નશાકારક દવાની અસર તળે હોય ત્યારે ગાદલામાં મોં દબાવી દેવાથી અથવા તે રીતે સૂવાથી બનતી મૃત્યુની ઘટના સ્મુથરીંગથી આત્મહત્યા કહી શકાય. પ્લાસ્ટીકની કે અન્ય કોઇ કોથળી વડે ઢાંકી દેતા શ્વાસ રૂંધાતા થતાં મૃત્યુની ઘટના પણ સ્મુથરીંગથી આત્મહત્યા કહી શકાય.

અકસ્માતે સ્મુથરીંગની ઘટના :-

નવજાત બાળકોએ પહેરેલા એવા પ્રકારના કપડાંના વજનના કારણે મોં અને નાક બંધ થઇ જવાથી અકસ્માતે મૃત્યુ થઇ શકે છે. ઘણી વખત નવજાત બાળક સુતી વખતે પડખું ફરતાં તેનું મોં અને નાક ઓશીકા કે ગાદલામાં દબાતા થતું મૃત્યુ અકસ્માતે ઘટના સ્મુથરીંગ ની ઘટના ગણી શકાય.

નાના બાળકો પ્લાસ્ટીકની કોથળી મોઢા પર પહેરીને રમત રમતાં હોય ત્યારે શ્વાસ રૂંધાતા આવી ઘટનાનો ભોગ બની શકે છે. ફેક્ટરી કે કારખાનામાં કામ કરતી વખતે કારીગર પડી જાય અને તેનું નાક રેતી, રાખ, રૂ, કાદવ, ઉન, લોટ, કોલસાના ભૂકકો વિગેરે જેવી વસ્તુઓમાં દબાય ત્યારે શ્વાસ રૂંધાવાને કારણે થતા મૃત્યુને અકસ્માતે સ્મુથરીંગ કહી શકાય.

મનુષ્યવધ- સ્મુથરીંગની ઘટના :-

યુવાન વયની વ્યક્તિ દ્વારા સામાન્ય રીતે આ પ્રકારના હુમલાનો પ્રયાસ થતો હોય છે. જેમાં આ ઉપરાંત એક થી વધારે હુમલાખોર વ્યક્તિની હાજરીથી વ્યક્તિને આ ઘટનાનો સહેલાઇથી ભોગ બનાવી શકાય છે. મનુષ્યવધ – સ્મુથરીંગની ઘટનામાં હુમલાખોર દ્વારા હાથ વડે, કપડાં વડે મોઢા અને નાકને દબાવીને દબાણથી બંધ કરીને અથવા મોઢાને પકડીને ઓશીકા સાથે દબાણથી અથવા મોઢાને પકડી ઓશીકા સાથે દબાણથી દબાવીને અથવા કાદવ, રેતી લાકડાના વેર અથવા પાંદડાના ઢગલામાં મોઢું દબાણથી દબાવી રાખવાથી વ્યક્તિને આ ઘટનાનો મનુષ્યવધ – સ્મુથરીંગનો ભોગ બનાવી શકાય છે.

ચોકીંગ :-

ખોરાક ખાતી વખતે ઘણીવાર ખોરાકના ટુકડા કે અવશેષો ગળામાં શ્વાસનળીમાં ફસાઇ જતાં શ્વાસોચ્છવાસ અટકે છે. તેને ચોકીંગ કહેવામાં આવે છે.

સિક્કા, બનાવટી દાંત, માછલીના હાડકાં, માંસના ટુકડા, ફળના બીયાં, બટન, લખોટી વિગેરે જેવા ફોરેન પદાર્થ મોઢામાં અકસ્માતે સરકી જવાથી ટ્રેકીયા અથવા કંઠસ્થાન (Larynx) બ્લોકની ઘટના ને પણ ચોકીંગનું ઉદાહરણ કહી શકાય.

ચોકીંગની ઘટનાએ મહદઅંશે અકસ્માત બનતી ઘટના કહેવાય છે. આ પ્રકારે આત્મહત્યાની ઘટના જોવા મળે છે. માનસિક દર્દીઓ અથવા કેદીઓ અથવા આત્મહત્યા કરવા માટે ચોક્કસપણે નિર્ણય લીધેલ વ્યક્તિના કિસ્સામાં આ પ્રકારની ઘટનાથી આત્મહત્યા થઇ શકે છે.

ગેર્ડીંગ :-

મોઢામાં-ગળામાં નરમ કપડું દબાણથી સરકાવવાને લીધે હવાના આવન જાવન માર્ગમાં રૂકાવટ થતાં બનથી ઘટનાને ગેર્ડીંગ કહેવામાં આવે છે.

નાનો કપડાનો ટુકડો જ્યારે દબાણથી ગળામાં સરકાવવામાં આવે છે. ત્યારે તે આંશીક રીતે હવાના માર્ગને અવરોધે છે. કપડાનો ટુકડો લાળગંધિમાંથી નીકળતી લાળને શોષે છે. અને જેથી આ કપડાનાં ટુકડો કદમાં ફૂલે છે. તેનું કદ વધે છે. જે એક ફોરેન પદાર્થ તરીકે વર્તે છે. જેના કારણે વધુને વધુ લાળગંધિમાંથી લાળ વહે છે. જેથી કપડાનો વધુ પડતો ભીનો બનતાં તેને મોઢામાંથી બહાર કાઢવો મુશ્કેલ બને છે. બનતાં અંતે શ્વાસનમાર્ગ બ્લોક થતાં વ્યક્તિનું ઘાતક રીતે એક્સીડીક્સીયલ મૃત્યુ થાય છે.

ઓવર લેઇંગ :- ઉપર પડવું

ભોગ બનનારની છાતી ઉપર દબાણ આવવાથી શ્વાસ રૂંધાવાની ઘટનાને ઓવર લેઇંગ ખાસ કહેવામાં આવે છે. કરીને માતા અથવા અન્ય કોઇ પુખ્ત વ્યક્તિ જ્યારે બાળક સાથે પથારીમાં ઉંઘમાં અચાનક બાળક ઉપર પડે છે. ત્યારે બનતી ઘટનાને ઓવર લેઇંગ એક્સીડીક્સીયા કહે છે.

નશાની કે કેફી દ્રવ્યની અસર હેઠળની માતા ઉંઘમાં નાના બાળક ઉપર પડતાં છાતી ઉપર દબાણ આવવાથી બનતી ઘટના ઓવર લેઇંગનું ઉદાહરણ છે.

ટ્રોમેટીક એક્સીડીક્સીયા :-

ટ્રોમેટીક એક્સીડીક્સીયાને કશ એક્સીડીક્સીયા ના નામથી પણ ઓળખવામાં આવે છે. આ પ્રકારની ઘટના છાતી અને પેટ પર દબાણ આપવાથી શ્વાસોચ્છવાસમાં રૂકાવટથી થતી મૃત્યુની ઘટના ટ્રોમેટીક એક્સીડીક્સીયા કહેવામાં આવે છે.

આગ લાગવાની ઘટનાઓમાં કે ભૂકંપની ઘટનામાં મકાન તૂટી પડવાથી કે અન્ય રીતે મકાન કે બીલ્ડીંગ પડી જવાથી નિવાસી વ્યક્તિઓ કાઠમાળ નીચે દબાય છે. ત્યારે તેમના શરીર ઉપર ચણતરના મોટા સ્લેબ, ઇંટો કે રેતી પડે છે. જેથી છાતી કે પેટ ઉપર દબાણ આવતાં શ્વાસ રૂંધાતા ટ્રોમેટીક એક્સીડીક્સીયા થતાં વ્યક્તિ મૃત્યુ પામે છે.

બર્કીંગ :-

એડીનબર્ગમાં ૧૮૨૦ના વર્ષમાં બર્ક અને હરે નામની વ્યક્તિઓએ લોકલ મેડીકલ કોલેજમાં શરીર શાસ્ત્રના અભ્યાસ માટે મૃતદેહ મેળવવા શ્વાસ રૂંધાવીને મૃત્યુ નીપજાવવા અપનાવેલી પધ્ધતિને કારણે તેના નામ પરથી બર્કીંગ પધ્ધતિ પ્રચલિત બની. આ એક ઘાતક એક્સીડીક્સીયા પ્રકારનું મૃત્યુ છે. તેઓ ભોગ બનનારને પોતાના ઘરે આમંત્રણ આપતા અને ડીક્સની ઓફર કરી મદહોશ સ્થિતિમાં આવતા બર્ક તેને ફરસ પર ચત્તાપાટ સુવડાવી દઇને છાતી ઉપર ચઢી બેસતો પોતાના હાથ મોં ઉપર મૂકીને નાક દબાવીને દેતો. હરે નામનો તેનો સહાયક ભોગ બનનારને પગથી રૂમમાં ઢસડતો આમ તેઓ મૃત્યુ નીપજાવતા હતા. મુખ્યત્વે તેઓ ભીખારીઓ અને રખડતી ઉંમરલાયક વ્યક્તિઓને ભોગ બનાવતાં હતા. આવા મૃત્યુ સ્મુથરીંગ અને ટ્રોમેટીક એક્સીડીક્સીયાની અસરથી નીપજતાં હતા.